Aus der Ludolph-Krehl-Klinik der Universität Heidelberg.
(Direktor: Prof. Dr. Stein.)

STANFORD UNIVERSITY
MAR
8
1938
LIBRARY

Lane Medical Libr

Über Thrombopenie unter besonderer Berücksichtigung der Veränderungen in der Mundhöhle.

Inaugural-Dissertation

zur Erlangung der Doktorwürde der Hohen medizinischen Fakultät der Ruprecht-Karls-Universität Heidelberg.

Vorgelegt von

Edith Spahn.

Gedruckt in der Verlagsanstalt Felix Post, Gladbeck, Hochstraße 5.

Gedruckt mit Genehmigung der medizin. Fakultät
der Universität Heidelberg.

Der Referent: Prof. Dr. Schmidhuber.

Der Dekan: Prof. Dr. Runge.

1937.

Meiner lieben Mutter.

Digitized by the Internet Archive
in 2026

https://archive.org/details/IA40153311_0262

Lange Zeit waren in dem Begriff „Purpuraerkrankungen" verschiedene ätiologisch unklare Krankheitszustände, hämorrhagische Diathesen und Thrombopenie versteckt. Im Jahre 1745 hat Werlhof den ersten Fall von Purpura beschrieben. Einige andere Autoren Schönlein, Hennoch und Litten etc. versuchten nach rein klinischen Gesichtspunkten eine Einteilung zu treffen, die sich aber als unzureichend erwies, da eine scharfe Differenzierung der einzelnen Formen nicht möglich ist. Neuere Untersuchungsmethoden, besonders genaue Blutuntersuchungen, haben andere Merkmale zur Unterscheidung verschiedener Purpuraformen gelehrt. Schon vor vielen Jahren haben Hayem, Denys, Bensaude und Rivet darauf hingewiesen, daß bei einigen Fällen von Purpura auffallend wenig Blutplättchen vorhanden sind. Hayem fügt noch hinzu, daß die wenigen vorhandenen Plättchen auffallend große Exemplare seien, und daß auch eine Anomalie im Gerinnungsvorgang vorhanden sei, nämlich die Unfähigkeit des Blutkuchens sich zu retrahieren. Es ist das Verdienst Franks, das Krankheitsbild der „Thrombopenie", des „Blutplättchenmangels", aufgestellt zu haben, das die so charakterisierten Fälle von den übrigen Formen der Purpura abtrennt.

Auf Grund dieser neuen Erkenntnis muß man annehmen, daß man mehrere große Gruppen innerhalb des alten Purpurabegriffes unterscheiden muß, die miteinander nur äußerlich Ähnlichkeit haben.

Es ist nicht möglich auf Grund der Fälle manifester Krankheitsbilder alle vorkommenden Erscheinungen in irgend ein System zu pressen. Es verbleibt noch ein großer Rest, bei dem sich trotz der Fülle der bisher beigebrachten neuen Tatsachen noch keine gesicherten Vorstellungen entwickeln lassen. Auch Naegeli führt die bei verschiedenen Zuständen beobachteten Purpuraformen einfach nebeneinander auf, ohne den Versuch, sie in irgendwelche Gruppen hineinzuzwängen. Frank bezeichnet die Thrombopenie als den Ariadnefaden, der aus dem Labyrinth der hämorrhagischen Diathesen herausführt.

Die Thrombopenie, eine ziemlich seltene Krankheit, zeigt insofern eine gewisse Ähnlichkeit mit der Hämophilie, als sie fast

immer einen ausgesprochen chronischen Charakter hat und sich über Jahre und Jahrzehnte hinzieht. Doch fehlt im Gegensatz zur Hämophilie das hereditäre Moment, auch kommt die Krankheit bei Frauen ebenso häufig vor wie bei Männern. Eigentlich ist die Ähnlichkeit der beiden eine recht äußerliche: Neigung zu spontanen Blutungen, zu traumatischen Hämatomen, lang anhaltenden Wundblutungen. Während aber stumpfe Traumen und Läsionen bei der Thrombopenie schon ein wirksames Agens sind, können sie dem Hämophilen nichts anhaben. Charakteristich für die Hämophilie ist die Verzögerung der Gerinnung bei normaler Blutungszeit; kurze Blutungsdauer, aber nach einem Intervall intensives Nachbluten. Bei der Thrombopenie haben wir eine verlängerte Blutungszeit, dann aber endgültigen Stillstand. Über diagnostische Schwierigkeiten hilft die Blutplättchenzählung bei der Hämophilie. Hier entspricht diese der Norm, ist sogar oft überreichlich.

F r a n k teilt die Thrombopenie in zwei Formen ein:

1.) Essentielle (benigne) Thrombopenie.

2.) Maligne und symtomatische Thrombopenie.

Ad 1. Die essentielle Thrombopenie ist eine im allgemeinen nicht familiäre und nicht hereditäre, entweder aus bestem Wohlbefinden heraus in Schüben auftretende oder chronische Neigung zu reinen, unkomplizierten Blutungen allerverschiedensten Ausmaßes ins Gewebe und aus dem Gewebe. F r a n k unterscheidet a) akute Fälle, oft nur mit einem Anfall, rezidivierende Fälle, bei denen der Rückfall manchmal erst nach Jahren wiederkommt. Ausgeschlossen ist allerdings nicht, daß einmal eine Blutungsattacke so abundant ist, daß der Organismus infolge des akuten Blutverlustes zugrunde geht. Ist die Diathese auf längere Zeit verstummt, so fühlen sich diese Menschen völlig gesund, können arbeiten und sich Dinge zumuten, die, wie Zahnextractionen oder Sportbetätigung, sonst zu den übelsten Folgen hätten führen können, bis eines Tages aus völligem Wohlbefinden heraus sich erneute Hämorrhagien einstellen. Die Neigung zu Blutungen soll nach F r a n k und K a z n e l s o n direkt mit der Plättchenzahl wechseln. Nimmt ihre Zahl zu, so hören die Blutungen auf.

b) chronische Fälle. Hier waltet die Diathese selbst fort. Die Krankheit kann zwar manchmal ähnlich verlaufen wie bei der akuten Form und kann sich in geraumen Abständen wiederholen, aber die Blutungstendenz ist immer vorhanden, und nur die einzelnen Blutungsschübe sind die Symptome der schlummernden,

stets vorhandenen Diathese. Bei diesen Patienten besteht ständig eine mäßige Anämie, wodurch sie dauernd schwächlich und wenig leistungsfähig sind.

Bei einem Teil der Purpura thrombopenica liegt nach F r a n k nur eine Hemmung der Blutplättchenbildung im Knochenmark vor, denn die Riesenzellen sind im Mark vorhanden, sogar reichlich; sie sprechen auch auf Reize manchmal an (so auf Blutverlust, Adrenalin), so daß wieder mehr Plättchen erscheinen. Ganz besonders nach Milzexstirpation steigen die Thrombocyten sofort enorm an, denn sicherlich geht die Hemmung oft von der Milz aus.

Für eine andere Gruppe kommt abnorme Plättchenzerstörung in der Milz in Frage, ein Moment, das namentlich K a z n e l s o n betont. Hierfür spricht der meist sehr gute Erfolg der Milzexstirpation. Die Blutungen hörten meist auf, die Thrombocyten stiegen an. In der Tat enthält die exstirpierte Milz oft große Plättchenmengen trotz Thrombopenie im Blut. Allerdings wurde auch des öfteren ein Stillstand der Blutungen ohne Plättchenanstieg beobachtet. Daraus ergibt sich, daß noch ein anderes Moment im Krankheitsbilde der essentiellen Thrombopenie mitspielt, nämlich eine Gefäßschädigung. M o r a w i t z stellt sich vor, daß die zerfallenen Plättchen eine Substanz liefern, die die Gefäße schädigt, K l i n g e r, daß eine gemeinsame Noxe die Plättchen zerstört und die Gefäße schädigt.

Ad 2. In der zweiten Gruppe der Thrombopenie, der malignen Form, steht im Vordergrund die Vernichtung der Riesenzellen im Knochenmark, so bei vielen toxischen und infektiös bedingten Thrombopenien. Dabei kann die Vernichtung isoliert die Riesenzellen befallen od. gleichzeitig die weißen Zellen (Aleukie).

Diese symptomatische Thrombopenie, die bei vielen Infektionskrankheiten vorkommt, tritt meist kurz ante exitum auf. Fieber und ulceröse Stomatitiden sind häufig und Sepsis ex Neutropenie etwas Gewöhnliches. Pathologisch wird diese wie auch andere symptomatische Thrombopenien durch die Annahme von Toxinwirkung auf Knochenmark, Gefäße und evtl. Milz erklärt werden müssen. Von Giften, die gelegentlich eine thrombopenische Purpura hervorrufen, seien Chinin, Kohlenoxyd, Jodoform und besonders Benzol erwähnt.

Es ist nicht ohne Interesse, daß bei vielen symptomatischen Formen der Purpura bei ein- und derselben Grundkrankheit bald thrombopenische, bald athrombopenische Purpuraformen beobachtet werden, z. B. bei Infektionskrankheiten. Daraus ergibt

es sich schon, wie unrichtig es ist, die Plättchenzahlen als einziges Kriterium in den Vordergrund zu stellen. Eine gut charakterisierte Krankheitseinheit ist lediglich die essentielle Thrombopenie, die wahrscheinlich eine konstitutionell bedingte Krankheitsbereitschaft darstellt und mit den symptomatischen Thrombopenien nur eine äußerliche Ähnlichkeit hat.

Die essentielle Thrombopenie beginnt nicht wie eine Infektionskrankheit mit Fieber oder sonstigen Prodromalsymptomen, sondern schleichend. Dieser Krankheitszustand dürfte ebenso wie bei der Hämophilie durch konstitutionelle Momente bedingt sein.

Ohne weiteres treten Petechien an den Extremitäten auf, zu denen sich bald Blutungen aus der Mundschleimhaut, aus dem Zahnfleisch, aus der Nase oder in die Augen gesellen. Es besteht eben dauernd oder in Intervallen eine Neigung zu Blutungen aus den Schleimhäuten oder fast noch häufiger in das subcutane Gewebe.

Was die Hauthämorrhagien betrifft, so sitzen sie von eben sichtbaren Blutpünktchen oder „Flohstichblutungen" bis zu handtellergroßen Sugillationen bis tief ins Subcutangewebe hinein. Man findet schwarzblau-violette, frische Flecken oder gelbbräunliche im Abklingen begriffene. Aber niemals zeigen die Hämorrhagien irgendwelche Zeichen einer Entzündung, einen hyperämischen Hof oder dergleichen.

Die Petechien können den ganzen Körper befallen, im allgemeinen bleiben die Haarfollikel frei. Fast stets findet man Blutungen in der Schleimhaut der Wange, des Rachens, des harten und weichen Gaumens, an der Zunge und am Lippenrot in Form kleiner Blasen, die leicht platzen und zu kleinen Erosionen und Rhagaden führen. Eine Gesetzmäßigkeit in der Anordnung der Hämorrhagien ist nicht nachzuweisen. Wohl stammt die Blutung meist aus einem Prädeliktionsort, der vielleicht vor Auftreten der Krankheit schon ein Locus minoris resistentiae war. Das dünne Zahnfleisch, das die Kiefer umkleidet und die zarte Nasenschleimhaut sind sehr bevorzugt zu solchen Blutaustritten. Die Veränderungen, so mannigfaltig, führen von kleinen punktförmigen Petechien über profuse Zahnfleischblutungen zu schweren entzündlichen Gingivitiden und Stomatitiden, deren Entstehen bei dem Vorhandensein der Mundflora leicht zu verstehen ist. Die Patienten klagen über Schmerzen am Zahnfleisch und Bluten desselben bei der leisesten Berührung. Oft trifft man diffuse Rötung der ganzen Mundhöhle

an mit schwammig-aufgetriebenem Zahnfleisch, schmierige Beläge, weil die Mundpflege vernachlässigt wird aus Angst vor den Schmerzen, die beim Reinigen mit der Zahnbürste entstehen. Die Papillen sind derart aufgelockert, daß die Zähne locker werden und ausfallen. Diese Lockerung der Papillen bezw. des ganzen Zahnfleisches beruht nicht nur auf einer Entzündung dieser betreffenden Partien, sondern auf einer Nekrose, die sich weiter auf den Knochen ausbreiten und zur Sequestration führen kann Meist zucken die Patienten schon beim Untersuchen der Mundhöhle, beim Abtasten des Zahnfleisches zusammen, da geringer Druck oder nur die Berührung des aufgetriebenen, rotglänzenden Zahnfleisches schmerzt. Zuweilen trifft man das Zahnfleisch eines Patienten stark mit Blutkrusten und Borken bedeckt, gänzlich blutig infiltriert, womöglich noch erodiert an; sogar schwere Veränderungen der Mundschleimhaut wie sie beim Scorbut auftreten oder bei einer schweren Stomatitis ulcerosa, hat man hie und da Gelegenheit zu beobachten.

Die für die Thrombopenie typischen Schleimhautveränderungen der Mundhöhle, und die auftretenden Zahnfleischveränderungen habe ich z. T. Krankenblättern, die mir aus der Ludolph-Krehl Klinik zur Verfügung standen, entnommen, z. T. Fällen, die ich selbst beobachten konnte.

Wie sich aus den Krankengeschichten ergibt, spielen unter den frühzeitig auftretenden Veränderungen bei der Thrombopenie die in der Mundschleimhaut zu beobachtenden Symptome für die Diagnose und Beurteilung des Verlaufs der Erkrankung eine nicht unwichtige Rolle.

1.) Katherina S. 48 Iahre.

Kurze Anamnese: Patientin bekam zweimal im Anschluß an Nießen und Nasenputzen heftiges Nasenbluten eine ganze Nacht hindurch. Seit dieser Zeit fühle sie sich müde, abgeschlagen und matt und habe oft Schwindelanfälle gehabt. Schon als Kind hätten kleinste Schnittwunden lange geblutet.
Befund: Mäßiger Ernährungs- und Kräftzustand, Haut und sichtbare Schleimhäute mäßig durchblutet.
Kleinere z. T. punktförmige Hautblutungen am linken Oberarm (angeblich vom Messen des Blutdruckes herrührend). An der Innenseite des linken Unterarms noch leichte grünlich-gelblich flächenhafte Verfärbung, wohl von früherer Blutung herrührend. An der linken Hüfte altes Hämatom. Zwei größere, frischere Hämatome an beiden Unterschenkeln (Schienbein).

In der Wangenschleimhaut und am harten Gaumen viele punktartige Blutungen.
Lunge = o. B.; Herz —; Abdomen: Bauchdecke schlaff, weich; Leber nicht vergrößert; Milz eben unter dem Rippenbogen zu fühlen, sonst o. B.

Hb = 50%, Erythr. = 2,2 Mill., Leuco. = 5000
Neutr. 39%, Ly 59%, Mo 2%, Eo —, Bas —, Stab 3%, Segm 24%; Thrombocyten: 46 200; Blutungszeit erheblich verlängert (13′) ebenso Gerinnungszeit (6—7′)

Spez. Befund:

Nur noch zwei Zähne, und diese zeigen eine Lockerung 2. Grades. Geringer Zahnbelag, Zahnfleisch o. B. Auf der Wangenschleimhaut der linken Seite und am harten Gaumen finden sich einige hirsekorn—erbsengroße Petechien. Keine entzündlichen Veränderungen, keine stärkere Blutung.
Zunge, Tonsillen, Rachen o. B.

Verlauf: Erneutes Nasenbluten — — — Tamponade, da die Blutung nicht allein zum Stillstand gekommen war. Patientin bekommt einige Bluttransfusionen u. eine Claudeninjektion. Thrombocyten: 70 000; Schleimhautpetechien etwas zurückgegangen und an Zahl vermindert. Das Nasenbluten hat aufgehört, Patientin fühlt sich sehr schwach, sie klagt über Übelsein und Schwindelgefühl. An beiden Unterschenkeln sind wie ausgesät eine Unmenge kleiner punktförmiger Blutungen unter der Haut zu sehen.

Hb. = 25%; Erythr. = 840 000; Leuco. = 17 600.
Im Ausstrich starke Lymphocytose (88!). Wieder einige Bluttransfusionen

Hb. = 40%; Erythr. = 2,1 Mill.; Leuco. = 14 800;
Lymphocyten = 91!; Thrombocyten: 150 000

Plötzlich Schüttelfrost und Temperaturanstieg. Patientin klagt über Halsbeschwerden. Der Rachen ist etwas gerötet, leichte punktförmige Blutaustritte, Bluttransfusion. Schluckbeschwerden werden stärker, Appetitlosigkeit. Die Blutaustritte im Rachen sind konfluierend, gangräneszierende Tonsil-

len, starker Foetor. Starke Schwellung der submandibulären Drüsen. Bluttransfusion.

Zunehmende infiltrative Schwellung der gesamten Halspartien auf den Thorax übergreifend.

Thrombocyten: 244 000; Lymphocyten = 97!

Die Petechien auf der Wangenschleimhaut und am harten Gaumen sind verschwunden. Zunehmende Lymphocytose.

Deutliche Verbesserung der Zahl der Thrombocyten, dadurch Rückgang der Blutungen von Seiten der Schleimhaut der Mundhöhle. Das Blutbild verändert sich zu einer akuten lymphatischen Leukämie.

Die Leukocyten steigen an: 41 000; 45 000; 59 000.

Punktförmige Hautblutungen über den ganzen Thorax. Es treten wieder Blutungen auf aus der Nase und dem Mund. Um den Mund kleine herpetiforme Bläschen mit leichter Blutung, verschorfend. Transfusion, Tamponade, Kochsalz- und Claudeninjektion. Die Halsschmerzen nehmen zu, leichte diffuse Blutungen in der Tonsillargegend, zunehmende Verschlechterung, Exitus. Der Exitus ist nicht auf die thrombopenische Veränderung zurückzuführen, sondern auf die sekundäre Erkrankung.

2.) Anton R., 59 Iahre.

Kurze Anamnese: Patient in schlechtem Ernährungszustand, bekommt plötzlich flohstichartige Blutungen am ganzen Körper, besonders auf den Lippen, der Wangenschleimhaut, an der Zunge und am Gaumen. Deshalb Einweisung in die Klinik.

Befund: Patient hat am ganzen Körper, besonders an den Extremitäten, flohstichartige Blutungen, außerdem mehrere grünblau verfärbte Flecken. Blasses Aussehen.

Thorax: lang, schmal, Atemkursionen regelmäßig, Emphysem! Lungen: o. B. Herz: perkutorisch ziemlich klein. Töne wegen des Emphysems leise, aber rein. Abdomen: Bauchdecken weich, gut eindrückbar.
Leber: normal; Milz: nicht palpabel.

Hb. = 75%; Erythr. = 4,0 Mill.; Leuco. = 4 600

Bas. 1, Eo. 3, Jug. —, Stab. 4, Segm. 53, Ly. 35, Mono. 4

Fast keine Thrombocyten.

Spez. Befund:

Starke Zahnsteinablagerung im unteren Frontzahngebiet, dadurch Entzündung der Zahnfleischrandpartien. Die unteren Frontzähne zeigen eine Lockerung 1. Grades. An mehreren Stellen kleine stecknadelkopfgroße Blutungsstellen besond. dicht an der Wangenschleimhaut, der Zunge u. am Gaumen. *Verlauf:* Nach mehrfacher Prüfung konnten immer nur ganz wenige Thrombocyten gefunden werden. Hautblutungen sind keine mehr aufgetreten, jedoch sieht man an der Unterlippe und am unteren Teil des Unterkiefers und in der Nähe des vorderen Gaumenbogens kleine Blutungen. Es wird vitaminreiche Kost und zweimal 2 ccm Cebion verabreicht.

Bluttransfusion. Thrombocyten: 3 170

Es bestehen nur noch zwei Blutungsstellen. Es wird immer noch Cebion gegeben.

Neue Blutungen an der Lippenschleimhaut und am Gaumendach.

Die Cebioninjektionen haben wenig Erfolg, es treten immer noch vereinzelte Blutungen auf. Im Bereich der unteren Frontzähne diffuse Blutentleerung aus der hyperämischen Schleimhaut. Zur Steigerung der Thrombocyten wurden zwei Milzbestrahlungen versucht, die auch von Erfolg begleitet waren. Thrombocyten steigen auf 650 000. Die Blutungsstellen an der Schleimhaut, dem Gaumen und der Zunge sind zurückgegangen. Bei der Entlassung Thrombocyten 320 000. Blutungen traten keine mehr auf.

3.) Karl S., 40 Jahre.

Kurze Anamnese: Patient wird wegen plötzlich auftretender Blutungen am ganzen Körper, besonders aber aus Mund und Nase in die Klinik geschickt.

Befund: Auf der Haut des Patienten über den ganzen Körper zerstreut, am Hals anfangend zahlreiche stecknadelkopf—pfenniggroße, hämorrhagische Flecken, teils roter, teils mehr

Anmerkung: ● = Füllung O = Cariös × = tief zerstört (Wurzel).

bläulicher Farbe. Die Blutflecken stehen in der Gegend der beiden Ellenbeugen sehr dicht und fließen z. T. in größere blaue Flecken zusammen. Am Rücken sind die Flecken besonders groß. An den Ober- und Unterschenkeln und den Füßen zahlreiche Flecken. Im Gesicht, besonders auf Stirn und Nase vereinzelte Blutpunkte.

Lunge, Herz o. B. Abdomen: o. B. Leber überragt den Rippenbogen etwas. Milz nicht palpabel. Rachen, Tonsillen o. B. Drüsen: Geringfügige Drüsenschwellung an den Kieferwinkeln, links mehr als rechts.

Hb. = 50%, Erythr. = 3,06 Mill., Leuco. = 6 500

Ly 15,5%, Eo 10%, Mono 2,5%, Poly 75%

Blutplättchen sind nur spärlich nachzuweisen.

Spez. Befund:

Zahnsteinablagerung an den unteren Frontzähnen. Zahnbelag besonders auf der rechten Kieferseite: Gingivitis. Starke profuse Blutungen aus den rechten Zahnfleischrandpartien und aus der Gegend der unteren Frontzähne. Auf der Ober- und Unterlippe mehrere blutende Stellen. Die Lippen sind etwas geschwollen, das Zahnfleisch ebenfalls, es blutet aus den Zahnfleischrändern. Auf der Zunge eine größere Anzahl stecknadelkopf—linsengroßer Blutflecken. Ein großes Coagulum haftet am weichen Gaumen. Das Zäpfchen ist durch Blutungen unter die Schleimhaut sehr stark geschwollen bis zu Kirschgröße.

Verlauf: Temperatursteigerung, Tonsillen schmierig belegt (Infektion) und ausgebreitete Blutungen.

Thrombocyten: 20 000

Temperatur fällt, Besserung der Hämorrhagien.

Thrombocyten: 80 000

Thrombocyten: 170 000 keine Blutungen von Seiten der Schleimhaut mehr.

4.) Emilie K., 25 Jahre.

Kurze Anamnese: Patientin bemerkte seit einiger Zeit Blutungen von Seiten der Nase und aus dem Zahnfleisch.

Befund: Das Aussehen der Patientin ist sehr blaß, sie macht einen anämischen Eindruck. Lungen: o. B. Herz: Spitzenstoß nicht fühlbar, 1. Ton an der Spitze nicht ganz rein. Geringes Systolikum. Puls regelmäßig.
Abdomen: Bauchdecke gut gespannt, kein Tumor palpabel. Leber überragt nur ein Geringes den rechten Rippenbogen. Milz gerade palpabel.
Hb. = 30%, Erythr. = 1,33 Mill., Leuco. = 4,400
Segm 33, Ly 64, Mono 3
Thrombocyten: 45 000

Spez. Befund:

Zähne sind in Ordnung. Der Zahnfleischsaum blutet, Zunge leicht belegt, Rachen, Tonsillen o. B.

Verlauf: Patientin bekommt Ferrum reduktum und Leber; sie fühlt sich ganz wohl. Bluttransfusion.
Thrombocyten: 50 000 Blutungszeit: 5′
Thrombocyten: 83 000 Blutungszeit: 3′
Da keine Blutungen mehr aufgetreten sind, wird die Patientin entlassen. Wiederaufnahme ½ Jahr später:

Befund: Patientin kommt in hochanämischem Zustand. Herz: o. B. Puls leidlich gefüllt, nicht beschleunigt. Lungen, Abdomen o. B.
Hb. = 24%, Erythr. = 1,11 Mill., Leuco. = 1 655
Segm. 23, Mono. 1, Ly. 75, Stab. 1
Thrombocyten: 22 000
Spez. Befund: In der Gegend von $\underline{|457}$ ist das Zahnfleisch stark gerötet und geschwollen, Zahnbelag, starke Blutung aus den aufgelockerten Papillen. Geringe Blutung aus dem Zahnfleisch der linken Unterkieferseite. Linke Tonsille, gerötet und vergrößert. Die linke Submandibulardrüse B ist beim Betasten durchzufühlen und auf Druck schmerzhaft.
Verlauf: Mehrere Bluttransfusionen. Thrombocyten: 30 000. Es treten immer noch Zahnfleischblutungen auf, die in der Stärke wechseln. Thrombocyten: 20 000.

Linke Tonsille und linke Submandibulardrüse B sind angeschwollen (Infektion!), Temperatursteigerung, Nasenbluten. Die linke Halsseite ist flächenhaft geschwollen, nicht hart, aber schmerzhaft. Thrombocyten: 15 000. Das Nasenbluten hält an, Tamponade. Der Hämoglobingehalt sinkt auf 20%, zunehmende Verschlechterung des Befindens, starke Halsschmerzen, abundante Blutung aus der linken Tonsille, darauf schmierig belegtes Geschwür. Die Zahnfleischblutungen verstärken sich, die Zahnfleischentzündung greift von den Randpartien auf die Umgebung über. Milz deutlich fühlbar, allgemeiner Verfall der Kranken, Exitus.

5.) Emma C., 19 Jahre.

Kurze Anamnese: Patientin klagt über häufiges, periodisch auftretendes Zahnfleisch- und Nasenbluten. Schon seit dem 6. Lebensjahr habe Patientin beobachtet, daß kleine Verletzungen lange bluten. Sie habe immer blaue Flecken. In letzter Zeit fühle sie sich matt und elend.

Befund: Kräftiges, blaß aussehendes Mädchen. Herz, Lungen o. B. Rachen, Tonsillen o. B. Abdomen: Bauchdecke gut gespannt, in der Magengegend leichter Druck. Geringe Oedeme an der Tibiakante.

Hb. = 55%, Erythr. = 4,52 Mill., Leuco. = **6 400**

Eo. 4, Stab. 10, Segm. 62, Ly. 20, Mono. 4

Thrombocyten: 20 000, plump, groß, mit deutlicher Struktur.

Blutungszeit: 10′

Spez. Befund:

An fast allen Zähnen des Ober- und Unterkiefers Zahnbelag und Zahnsteinablagerung. Dadurch starke Entzündung der Zahnfleischrandpartien. Das Zahnfleisch selbst ist diffus gerötet und schwammig aufgetrieben und mit schmierigen Belägen behaftet. Mehrere kleine Epitheldesquamationen und Ulcera. Blutungen aus den geröteten und geschwollenen Zahnfleischrandpartien.

Verlauf: Thrombocyten: 10 000, Blutungszeit: 14′. Es werden einige Bluttransfusionen verabreicht, Eisen und Arsen

verordnet und vitaminhaltige Kost. Thrombocyten: 20 000 Bluttransfusion. Thrombocyten: 50 000, Blutungszeit 6'. Besserung der Blutungen. Milz ist deutlich palpabel. Bluttransfusoin. Thrombocyten: 150 000. Keine Veränderungen des Zahnfleisches mehr nach Behandlung der Gingivitis. Thrombocyten: 130 000. Bei der Entlassung hatte die Patientin 120 000 Thrombocyten.

(Es liegt wahrscheinlich ein septischer Prozeß vor, nach einem Eiterherd wurde gesucht, aber außer Granulomen an den Zähnen nichts gefunden. Zahnextraktion wurde nicht vorgenommen!)

6.) Paul W., 28 Jahre.

Kurze Anamnese: Paul W. brach das Nasenbein, als dessen Folge ständiges Nasenbluten zwei Jahre hindurch oft stundenlang dreimal wöchentlich bestand. Nach überwundener Grippe hörte das Nasenbluten auf, an dessen Stelle traten Zahnfleisch- und Augenblutungen.

Befund: Gedunsenes, pasteuses Aussehen, Haut u. sichtbare Schleimhäute anämisch. Lungen, Thorax o. B. Herz: Leises systolisches Geräusch über der Aorta. Abdomen: Leber nicht vergrößert, Milz eben palpapel.

Rachen, Tonsillen o. B.
Hb. = 30%, Erythr. = 1,63 Mill., Leuco. = 1 000
Eo. 2, Stab. 5, Segm. 26, Ly. 57, Mono. 10
Thrombocyten: 22 560, Blutungszeit: 22'

Spez. Befund:

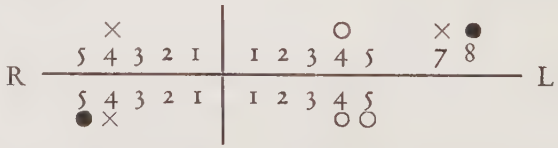

Geringfügige Blutung aus der Papille zwischen 1|1. Am rechten Zungenrand kleine, blutende Ulcera; Petechien auf der linken Seite der Wangenschleimhaut.

Verlauf: Mehrere Bluttransfusionen. Die Thrombocyten steigen nach den Bluttransfusionen kaum an.
Thrombocyten: 39 000, Blutungszeit: 24'
Besserung der Petechien, Blutung sistiert nicht.
Milzexstirpation. Thrombocyten: 144 000, alle sehr klein. Ulcera z. T. verschwunden.

Bluttransfusion. Thrombocyten: 200 000
Bluttransf. Thrombocyt.: 306 000, 187 000, 484 000, 380 000
Besserung des Allgemeinzustandes und Aufhören der Blutungen in der Mundhöhle. Die Bluttransfusionen hatten nach der Milzexstirpation einen sehr befriedigten Erfolg.

7.) Eugen S., 16 Jahre.

(Erfolg der Milzbestrahlung.)

Kurze Anamnese: Der Junge bekam schon in früher Kindheit auf geringe Anstöße oder etwas festes Anfassen große blaue Flecken. Oft trat plötzliches Bluten aus Mund und Nase auf, die den Jungen sehr schwächten. Nun traten auf der äußeren Haut ohne Anlaß zahlreiche punktförmige Blutungen auf, ebenfalls aus dem Zahnfleisch, so daß der Junge auf Anraten des Arztes die Klinik aufsuchte.

Befund: Für sein Alter kräftig entwickelter Patient. Haut und sichtbare Schleimhäute blaß. Spuren einer frischen Nasenblutung. Am linken Unterarm und am rechten Unterschenkel zahllose Petechien. Am linken Unterschenkel befindet sich direkt auf der Tibiakante eine 12 cm lange, 5 cm breite dunkelblau verfärbte Hautstelle. Ueber dem Sternum eine schmetterlingsförmige hellgelb verfärbte Hautstelle. Hals: keine Drüsenschwellung. Lungen, Herz o. B. Abdomen: Leib weich, Leber und Milz nicht fühlbar vergrößert.
Hb. = 85%, Erythr. = 3,8 Mill., Leuco. = 6 600
Neutr. 72, Eo. 3, Ly. 2,5
Thrombocyten: 79 000, Blutungszeit: 15′ 10″
Spez. Befund:

7 5 4 3 2 1	1 2 III 4 5 6 7
7 6 5 4 3 2 1	1 2 3 4 3 6

Aus der gut durchbluteten Mundschleimhaut, besonders in der Gegend der Umschlagfalten des Ober- und Unterkiefers profuse Blutaustritte. An mehreren Stellen ist das Blut zu kleinen Coagula zusammengeklebt.

Verlauf: Röntgenbestrahlung der Milz.
Thrombocyten: 120 000 Blutungszeit: 12′
Thrombocyten: 160 000 Blutungszeit: 8′
Milzbestrahlung 1½ Stunden.

Nach kurzem Sistieren nochmaliges heftiges Bluten aus Mund und Nase. Keine Petechien mehr. Dreimalige Milzbestrahlung. Blutungen haben aufgehört. Thrombocyten: 160 000; entlassen.

8.) Fritz A., 18 Jahre.

(Beispiel für Bestrahlungserfolg.)
Kurze Anamnese: Plötzlich ohne Anlaß trat heftiges Nasenbluten ein, das nicht zum Stillstand kam; der behandelnde Arzt tamponierte die Nase, die Blutung stand immer noch nicht, bis er mit Höllenstein ätzte.

Befund: Lungen o. B. Herz: schön regelmäßig, beschleunigt, systolisches Geräusch. Abdomen: weich, Milz und Leber nicht vergrößert.

Hb. = 55%, Erythr. = 3,0 Mill., Leuco. = 7 200
Stab. 4, Segm. 65, Eo. 3, Mono. 2, Ly. 25
Thrombocyten: 92 000
Höhensonnenbestrahlung der Röhrenknochen bewirkte einen Anstieg der Thrombocyten.
Thrombocyten: 114 000 nur noch geringe Blutung.
Thrombocyten: 140 000 Blutung sistiert.
Thrombocyten: 280 000 Entlassung, keine Beschwerden.

Ein genauer Zeitpunkt des Auftretens der Schleimhaut- und Zahnfleischveränderungen ist nicht zu bestimmen. Im Allgemeinen scheinen die Erscheinungen gleichzeitig mit den Hautveränderungen aufzutreten. Einen Beweis für die Abhängigkeit des Auftretens der Blutungen mit der Zahl der im Blute vorhandenen Thrombocyten läßt sich nicht erbringen. Ein bemerkenswert gehäuftes Auftreten von Caries, die sich in Folge der thrombopenischen Veränderungen entwickelt haben könnte, wurde nicht festgestellt.

An Hand einer Aufstellung seien die im Rahmen dieser Arbeit beobachteten Schleimhautveränderungen bei sinkender Thrombocytenzahl aufgezeigt:

Thrombocytenzahl:	*Schleimhautveränderungen:*
70 000	keine
60 000	keine, evtl. kleine Petechien
50 000	Petechien in der Wangenschleimhaut, geringfügige Blutungen
40 000	leichte, profuse Zahnfleisch- und Schleimhautblutungen

Thrombocytenzahl:	*Schleimhautveränderungen:*
30 000	schwer stillbare Zahnfleisch- und Schleimhautblutungen
15 000—10 000	Stomatitis ulcerosa
noch weniger	schwere Stomatitis ulcerosa mit starken Blutungen

Es wurde im Besonderen versucht, einen Zusammenhang zwischen der Thrombocytenverminderung, deren Zahl sich unter der kritschen Grenze bewegte, und in den von Fall zu Fall auftretenden Veränderungen in der Mundhöhle zu finden. Bei diesen Untersuchungen konnte festgestellt werden, daß die Thrombocytenverminderung mit Erscheinungen in der Mundhöhle gleichlief, die um so schlimmer waren, je geringer die Zahl der im Blute vorhandenen Thrombocyten war.

In mehreren Fällen wurde eine Entzündung u. eine dadurch bedingte Veränderung des Zahnfleisches und der Mundschleimhaut festgestellt. Entweder hatten sich diese Erscheinungen als selbständige Erkrankung der betreffenden Partien durch Zahnbelag und Zahnsteinablagerung bei mangelhafter Mundpflege oder sekundär durch Infektion der durch die Blutung hyperämisierten und widerstandsgeschwächten Mundhöhlenbezirke entwickelt. Es ist wichtig darauf hinzuweisen, daß diese Veränderungen nicht als Folge der Thrombopenie angesprochen werden können, denn auch bei nicht thrombopenisch Erkrankten kommen derartige Erscheinungen vor.

Im Allgemeinen ist noch über das Krankheitsbild der Thrombopenie zu sagen, daß die Krankheit sich in jedem Lebensalter manifestieren kann, besonders oft aber bei Jugendlichen auftritt. Dagegen scheint sie bei Neugeborenen nicht beobachtet zu sein, was gegenüber der Hämophilie wichtig ist.

Der Verlauf ist meist ein sehr chronischer. Neben selten schweren Fällen, die allmählich unter den Erscheinungen einer schweren Anämie sterben, gibt es auch leichte, die nur von Zeit zu Zeit Petechien oder anderweitige Hämorrhagien bekommen, im Übrigen aber nicht gefährdet sind. Ob völlige Heilungen vorkommen, muß vorerst dahingestellt bleiben.

Unentbehrlich für die Diagnose ist ein genauer Blutbefund. Das wichtigste morphologische Merkmal ist die Verminderung der Blutplättchen (unter 30 000), wobei auch pathologische Plättchen (Riesenplättchen, Plättchen mit Pyknose der chromatischen Substanz) sich finden. Auf Grund des Verhaltens der Blutplätt-

chen läßt sich wieder die Einteilung nach Frank in akute, rezidivierende und chronische Formen treffen. Bei der akuten, rezidivierenden Form beendet eine sogen. „Plättchenkrise" die Blutungsattacke, in den Intervallen steigen die Thrombocyten zur Norm an, bis ein Rezidiv den Sturz der Plättchen herbeiführt. Währenddessen bleiben bei der chronischen Form die Plättchen dauernd auf den extrem niedrigen Werten, auch bei schweigender Diathese ohne klinische Symptome.

Ein weiteres regelmäßiges Symptom der essentiellen Thrombopenie ist die verlängerte Blutungszeit (Duke). Sie beträgt normalerweise 1—3 Minuten, beim Thrombopeniker ein Mehrfaches des Normalen, oft 60—70 Minuten, mindestens aber 10 Minuten. Die Gerinnungszeit ist normal, aber die Retraktilität des Gerinnsels fehlt (Hayem).

Die Menge der Thrombocyten beim gesunden Menschen beträgt, wie schon erwähnt, 250 000—300 000 im Kubikmillimeter. Bei Werten abwärts von 60 000 liegt schon eine Blutungsbereitschaft vor, die sich bei 10 000 stets sehr schwer und bei 1 000 in schwerster Form äußert. Die Grenze, der „kritische Wert" liegt bei ungefähr 35 000.

Solange die Blutaustritte anhalten, sind die Plättchen fast ganz verschwunden bis auf einige Exemplare von abnormer Größe. Wird der kritische Wert überschritten, tritt eine Plättchenkrise ein, so können die Thrombocyten das Blut geradezu überschwemmen und den Normalwert weit hinter sich lassen.

Bei der essentiellen Thrombopenie steht eben im Mittelpunkt der Krankheit die dauernde Verminderung der Blutplättchen unter die kritische Grenze.

Die souveräne Behandlung der essentiellen Thrombopenie ist die von Kaznelson vorgeschlagene und durchgeführte Milzentfernung. Daraufhin rapider Anstieg der Thrombocyten und auffällige Besserung des Krankheitsbildes. Alle Blutungen hören wie mit einem Schlage auf. In der Milz findet man in einem Teil der Fälle die Thrombocyten in außerordentlich hoher Zahl. Alsdann ist die Zahl der Megakariocyten im Marke sehr groß.

Kaznelson erklärt die günstige Wirkung der Milzexstirpation durch die Annahme, daß mit der Milz der größte Teil des reticuloendothelialen Apparates entfernt wird. Vielleicht handelt es sich auch nur um den Fortfall eines hemmenden Hormons für das Knochenmark oder um Beeinflussung der Gefäße, da die Blutungen auch dann aufhören, wenn die Plättchenzahlen nicht zunehmen. Trotzdem bleibt das Befinden gut, auch wenn nach

einer enormen Plättchenkrise in einem erheblichen Teil der Fälle die Plättchen nahezu wieder auf den früheren Stand von 10 000 bis 20 000 zurückgehen.

Wir wissen, daß die Thrombopenie durch eine spontane Plättchenkrise in Heilung ausgeht. Weiter, daß ein enormer Reiz auf das Knochenmark, der durch den starken Blutverlust ja gegeben ist, eine Aussaat der Plättchen ins Blut im Gefolge hat. Solch eine Plättchenkrise ist der Körper aber nicht imstande, aus eigener Kraft zuwege zu bringen. Eben durch die Splenektomie gelingt es eine Krise zu erzeugen, solange noch funktionstüchtige Megakariocyten im Knochenmark vorhanden sind.

Diese Entdeckung verdanken wir Kaznelson, der im Jahre 1917 in Prag einen Chirurgen veranlaßte, die gut palpable Milz einer an chronischer Thrombopenie mit unausgesetzt an Blutungen leidenden Frau zu exstirpieren.

Als symptomatische Therapie bei der malignen Thrombopenie wird Adrenalin versucht, 10%ige NaCl-Lösung 10—20 ccm, ferner 10%ige CaCl-Lösung 25 ccm, immer in langsamer intravenöser Zufuhr oder Calc. lact. 15 g im Tag, Reizbestrahlung der Milz, oder Coagulen (3—5 ccm der 5%igen Lösung) und Claudentherapie.

Zur Stillung der profusen Blutungen aus Zahnfleisch- oder Wangenschleimhaut werden Tamponaden gelegt mit Clauden oder Stryphnon getränkt. Wenn nötig sind intravenöse Injektionen von Kochsalz und Clauden sehr erfolgversprechend. Evtl. kann man auch Vivocoll in das blutende Gewebe injizieren. Ein neueres Mittel, das erst kurz im Handel ist, Manetol, soll ebenfalls die Blutungszeit erheblich verkürzen.

Das entzündlich veränderte, schwammig aufgelockerte, ulceröse Zahnfleisch wird vorteilhaft mit mehrfacher Pinselung von Jodoformbrei mit Orthoformzusatz zur Schmerzlinderung behandelt.

Die Möglichkeiten der Therapie der thrombopenischen Mundhöhlenveränderungen beschränken sich demnach auf eine symptomatische Besserung der oft sehr schmerzhaften Erscheinungen. Chirurgische Maßnahmen (Extraction etc.) verbieten sich natürlich von selbst, da die Gefahr der sicheren Nachblutung besteht. Die Stillung der zuweilen bedrohlichen Blutungen und die Behandlung der entzündeten, sehr schmerzhaften Schleimhautbezirke stehen im Vordergrund der therapeutischen Maßnahmen.

Im Übrigen ist es Aufgabe des Internisten bzw. Chirurgen die Erkrankung selbst anzugehen, und durch den Versuch einer

Steigerung der Thrombocytenzahl die allgemeinen Erscheinungen zu beseitigen und damit eine Änderung im Zustand des Patienten zu erreichen.

Abschließend ist es mir eine angenehme Pflicht Herrn Prof. Dr. Schmidhuber für die Überlassung des Themas und Herrn Dr. Bickenbach für die freundlichen Ratschläge meinen ergebensten Dank auszusprechen.

Literatur.

Anschütz: Milzextirpation bei Thrombopenie. Beitrag zur klin. Chir. 1928 Bd. 142 H. 1. Ref. Z. R. 1929 H. 43. S. 1792

Barinstein: Archiv f. Chir. CXLVII Nr. S. 749.

Blöck: Med. Klin. Bd. XXIV Nr. 8. S. 296.

Brieger: Zur Blutplättchenfrage Dtsch. med. Wschr. 1920, 38.

Cori: Zur Klinik und Therapie der essentiellen Thrombopenie. Zeitschrift für Klin. Med. 1922, 94.

Frank: Die essentielle Thrombopenie. Berl. klin. Wschr. 1915 Nr. 18 und 19.

Frank: Häm. Diathesen G. u. F. Klemperer Neue Dtsch. Klinik III S. 395. Urban und Schwarzenberg Berlin Wien 1929. Ref. Fortschr. VI 1930 I. Teil S. 351.

Hirschfeld: Beziehungen zw. Blutkrankh. u. Mundhöhle. Dtsche. Mtschr. für Zahnheilk. 1911 Nr. 8, S. 590—602. Z. R. 1912 Nr. 4 S. 136a.

Katsch: Purpura mit und ohne Thrombopenie. München med. Wschr. 1918. Nr. 33. Wien. klin. Wschr. 1916 Nr. 46.

Klinger: Zeitschrift für klin. Med. 85. 1918.

Leschke: Deutsche Med. Wschr. LI Nr. 33 1925.

Mikowski: Häm. Diathesen, Thrombopenie und Milzfunktion Med. Klin. 1919 Nr. 50 und 51.

Misch: Fortschr. Bd. IV Teil I S. 143.

Moral: Tandl. 1931 Nr. 7 S. 353.
Z. R. 1932 H. 34. S. 1416.
Ref. D. M. f. Z. 1932 H. 10. S. 465.
Ref. Fortschr. 1932 H. 9. II. Teil S. 614.

Naegeli: Ref. in Klin. Wschr. 1922 Nr. 43 S. 2166.

Naegeli: Blutkrankh. und Blutdiagn.

Rosenow: Blutprobl. und Blutkrankh. Korrespondenzbl. f. Z. Bd. 56 1932 S. 458.

Schilling: Über Blutplättchenbefunde Dtsch. med. Wschr. 1918 Nr. 49 S. 1354.

Schilling: Dtsch. med. Wschr. 1921 Nr. 30.
Schittenhelm: Handb. der Krankh. des Blutes und der blutbild. Organe Bd. II 1925.
Stern u. Hartmann: Bresl. Klin. Wschr. VII Nr. 26 S. 1230.
Tellier u. Beyssac: Prov. Dent. 1929 H. 3. S. 141.
Ref. Fortschr. VI 1930 II. Teil S. 697.

Lebenslauf.

Geboren am 5. Februar 1914 in Heidelberg, besuchte ich drei Jahre die Volksschule und sechs Jahre die Mädchenrealschule zu Heidelberg. Alsdann trat ich in die Oberrealschule zu Heidelberg ein, wo ich Ostern 1932 die Reifeprüfung bestand. Darauf widmete ich mich dem Studium der Zahnheilkunde an der Universität Heidelberg, bestand daselbst nach dem dritten Semester die zahnärztliche Vorprüfung, und im Winterhalbjahr 1935/36 legte ich mein Staatsexamen ab.

Edith Spahn.